- у цыплят, получавших добавку, отмечались отличная поедаемость корма, высокая активность и своевременное половое созревание.

Список литературы:

1. Алексеева С.А. Общие и местные факторы иммунитета кур-несушек при использовании селеноорганических препаратов сел-плекс и ДАФС-25 / С.А. Алексеева, Рубцов В.В. // Ветеринарная патология. – 2006. – № 2 (17). – С. 123–126.
2. Берестов Д.С. Гематология / Д.С. Берестов, Ю.Г. Васильев. Ижевск, 2018. – 120 с.
3. Михеева Е.А. Анализ показателей сыворотки крови у крупного рогатого скота в племенных хозяйствах удмуртской республики / Е.А. Михеева, Л.Ф. Хамитова, Ю.Г. Васильев // Вестник Ижевской государственной сельскохозяйственной академии. – 2011. – № 3 (28). – С. 20–23.
4. Перевозчиков Л.А. Роль нарушений обмена веществ в возникновении патологии дистального отдела конечностей крупного рогатого скота / Л.А. Перевозчиков, Е.А. Михеева // Вестник Ижевской государственной сельскохозяйственной академии. – 2013. – № 2 (35). – С. 49–51.
5. Чепрасова О. Влияние препарата ДАФС-25 на продуктивность бройлеров / О. Чепрасова и др. // Птицеводство. – 2007. – № 10. – С. 23.

ПАТОЛОГИИ СЕРДЦА У СОБАК МЕЛКИХ ПОРОД ДИАГНОСТИКА НА ПРИМЕРЕ МИКСОМАТОЗНОЙ ДЕГЕНЕРАЦИИ АТРИОВЕНТРИКУЛЯРНЫХ КЛАПАНОВ СЕРДЦА

Юдина Екатерина Анатольевна
Аспирант, кафедра «Общая патология»,
ФГБОУ ВО Московская ГАВМиБ – МВА им. К.И.Скрябина, г. Москва
Рыбкова Ольга Олеговна
Аспирант, кафедра «Общая патология»,
ФГБОУ ВО Московская ГАВМиБ – МВА им. К.И.Скрябина, г. Москва

АННОТАЦИЯ

Миксоматозная дегенерация атриовентрикулярных клапанов (МДКС) является наиболее часто встречающимся приобретенным заболеванием сердца генетической этиологии у собак мелких пород. Для диагностики болезни необходимо проводить общее клиническое обследование, оценивать лабораторные показатели, а также данные эхокардиографии, последняя является эталонным методом, позволяющим оценить функциональные и морфологические изменения органа при данной патологии.

ABSTRACT

Myxomatous degeneration of the atrioventricular valves is the most common acquired heart disease with genetic etiology in dogs of small breeds. For diagnose the disease, it is necessary to conduct a physical examination, assessment of laboratory parameters, and also echocardiography, which is a reference method for assessing functional and morphological changes of the organ in this pathology.

Ключевые слова: миксоматозная дегенерация атриовентрикулярных клапанов сердца, эхокардиография, чихуахуа.

Keywords: myxomatous degeneration of atrioventricular valves of the heart, echocardiography, chihuahua

АКТУАЛЬНОСТЬ

В настоящее время продолжается рост разведения собак мелких пород. По исследованию Российской кинологической ассоциации, проведенному в 2016 году, самыми популярными в Москве стали представители декоративных пород. На третьем месте в рейтинге – собаки породы чихуахуа [2, с.1].

В связи с жесткой селекцией и инбридингом, а также некоторыми особенностями строения, декоративные породы собак имеют предрасположенность ко многим патологиям. Ярким примером их является брахицефалический синдром, коллапс трахеи и др. Щенки часто рождаются с гидроцефалией, что впоследствии приводит к поражению ЦНС и нервным расстройствам.

Патологии сердца различной этиологии также не являются редкостью у декоративных собак.

Существует несколько классификаций заболеваний сердца по этиологическому принципу. В большинстве публикаций выделяют две большие группы кардиопатологий: врожденные и приобретенные. Врожденные пороки сердца формируются в период внутриутробного развития в результате нарушения эмбрионального морфогенеза, и могут быть обусловлены как наследственными (генные, хромосомные, геномные, зиготические мутации), так и средовыми факторами, влияющими на зародыш (экзогенные воздействия на организм матери, а также внутренние заболевания материнского организма) [3, с. 122].

К приобретенным болезням сердца относят патологии, возникающие под действием эндо- и экзогенных патологических факторов после рождения в течение жизни животного. Возникают болезни под действием биологических, химических, физических, механических факторов.

К приобретенным заболеваниям сердца относятся и кардиомиопатии - первичные поражения миокарда, сопровождающиеся нарушением его структуры и функций и не являющееся следствием других заболеваний, прежде всего венечных артерий, клапанного аппарата, перикарда, артериальной гипертензии. Это поражение обычно медленно прогрессирует [1, с. 301]. Кардиомиопатиям собак посвящено много научных трудов. Для многих

установлена четкая породная предрасположенность, для некоторых – провоцирующие генетические аномалии.

В отдельную группу можно отнести вторичные заболевания сердца, возникающие как следствие поражения других систем организма. Яркими примерами являются вторичная дилатационная кардиомиопатия при гипотиреозе собак. Панкреатит, хроническая болезнь почек, новообразования селезенки могут приводить к некротическому поражению миокарда [5, с. 290].

Типы и распространенность кардиопатологий у собак впервые была освещена в 1965 году в работе Дейтвеллера «Prevalence and types of cardiovascular disease in dogs». Именно он впервые обратил внимание на породную предрасположенность животных к тем или иным болезням сердца [4, с. 2].

Среди врожденных пороков наиболее часто у собак декоративных пород встречаются открытый артериальный проток и стеноз легочной артерии. К возникновению первого порока считают предрасположенными такие породы как мальтезе, померанский шпиц, той- и миниатюрный пудель, бишон фризе, чихуахуа, йоркширский терьер. Чаще болезнь регистрируют у самок. Стеноз легочной артерии чаще отмечают у более крупных собак, но нередко у миниатюрных шнауцеров, чихуахуа [5, с. 229].

По данным исследований, наиболее частой кардиопатологией у собак мелких пород является МДКС [6, с. 536].

Учитывая то, что лечебные мероприятия при данной патологии в РФ ограничены методами симптоматической терапии, анализ частоты встречаемости, выявление факторов риска, а также изучение ранних визуальных изменений эндокарда и его структур, позволяет определять патологию на ранних стадиях развития, брать таких животных на постоянный контроль и своевременно назначать лечение, предотвращающее развитие декомпенсации.

ЦЕЛЬ ИССЛЕДОВАНИЯ

Целью настоящего исследования является оценка клинических, морфологических, сонографических изменений атриовентрикулярных клапанов, биохимических показателей у пациентов с кардиопатологией. Для реализации цели были поставлены следующие задачи:

1) оценить значение клинических данных в диагностике заболевания сердца у собак мелких пород;

2) показать статистику выявления миксоматозной дегенерации клапанного аппарата сердца у собак мелких пород на примере чихуахуа;

3) изучить причины, условия возникновения и развития миксоматозной дегенерации атриовентрикулярных клапанов сердца у собак породы чихуахуа;

4) выявить стадии и эхокардиографические критерии миксоматозной дегенерации клапанного аппарата сердца у собак.

МАТЕРИАЛЫ И МЕТОДЫ

Для достижения цели проводили визуальную диагностику, гематологические и эхокардиографические исследования у 35 собак массой до 10 кг (15 – с признаками патологии сердца, 20 – с клиническими симптомами заболевания сердца). При клиническом обследовании пациентов проводили осмотр, пальпацию, аускультацию области сердца, перкуторно определяли границы расположения органа. Измеряли температуру тела, подсчитывали частоту дыхательных движений (ЧДД) и частоту сердечных сокращений (ЧСС), проводили эхокардиографическое исследования 30 собакам породы чихуахуа (18 бессимптомных пациентов и 12 с клиническими признаками кардиопатии), по результатам которого устанавливали стадию болезни по классификации РКВО. Для проведения ультрасонографии использовался ультразвуковой аппарат Mindray DC N 6 с применением высокочастотных датчиков в 5,0-7,5 МГц. В крови определяли биохимические показатели: АСТ, АЛТ, ЛДГ, электролиты. Статистическую обработку проводили при помощи компьютера по имеющимся программам.

РЕЗУЛЬТАТЫ ИССЛЕДОВАНИЯ

У собак мелких пород (n=35) при проведении эхокардиографического исследования в 80% случаев обнаружены изменения створок и сухожильных структур атриовентрикулярных клапанов, характерные для миксоматозной дегенерации. Данные изменения зарегистрированы у всех пациентов с клиническими симптомами сердечной патологии. В группе бессимптомных пациентов в 53% случаев были выявлены ранние признаки изменений, без значимых гемодинамических нарушений. У 11% исследованных животных выявлена незначительная деформация, утолщение створок без признаков ремоделирования сердца; у 14% – пролапс, деформация створок, незначительное увеличение левого предсердия и конечного диастолического размера левого желудочка (КДР), увеличение фракции укорочения (ФУ) в среднем до 43%. У 55% обследованных пациентов,с явными клиническими признаками гемодинамических нарушений, имелись дегенеративные поражения обеих створок митрального клапана, регургитация, дугообразное изменение линии одной или обоих створок клапана на уровне фиброзного кольца, значительное увеличение левых камер сердца, дисфункцией желудочков, эксцентрическая гипертрофия миокарда и, часто, легочной гипертензией.

При осмотре животного выявляли одышку, повышенную утомляемость, увеличение ЧДД во сне до 27 раз в минуту и более. При этом температура тела находилась в пределах 38-39˚С. При аускультации в области митрального клапана прослушивали кардиологические шумы, ЧСС варьировала от 83 до 128 в минуту. Биохимические исследования крови показали, что у 58% случаев был превышен уровень ЛДГ (со средним значением 450Е/л – норма 50-380 Е/л). У 25% обследованных животных содержание АСТ было – 53Е/л (в норме 20-50Е/л). У 33% обследованных пациентов показатель АЛТ имел среднее значение – 164 Е/л, что

также превышает установленные нормы (5-69Е/л). При изучении электролитных нарушений у 25% пациентов было выявлено превышение относительно нормы по калию – 5,7 ммоль/л (норма 3,5-5,5ммоль/л). В 16% случаев натрий составлял 151,1 ммоль/л (норма 140-150 ммоль/л). Хлор – у всех обследуемых пациентов оставался в пределах физиологической нормы (в пределах 96-122 ммоль/л).

При исследовании 30 собак, породы чихуахуа, зарегистрировали у 86,6% от всех обследованных изменения атриовентрикулярных клапанов, характерные для миксоматозной дегенерации.

Большинство пациентов (96%) имели поражения митрального клапана. Болезнь чаще встречалась у самцов старше семи лет (Рис. 1).

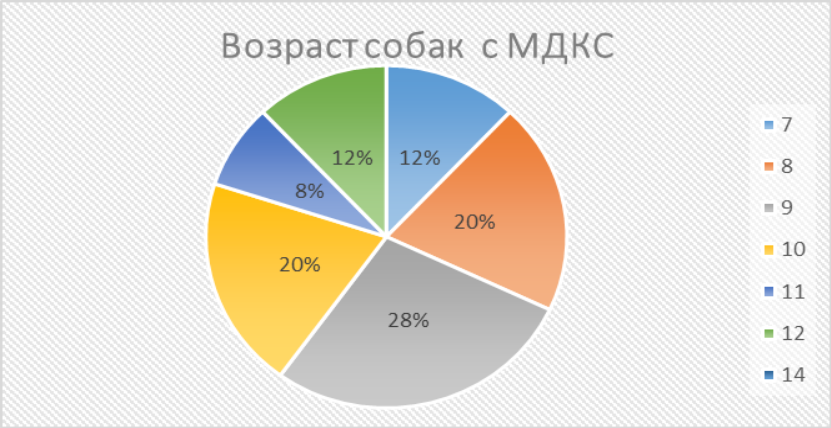

Рисунок 1

Наибольшее количество собак на момент обследования имело МДКС на стадии начальных изменений – 23,3% (Рис. 3).

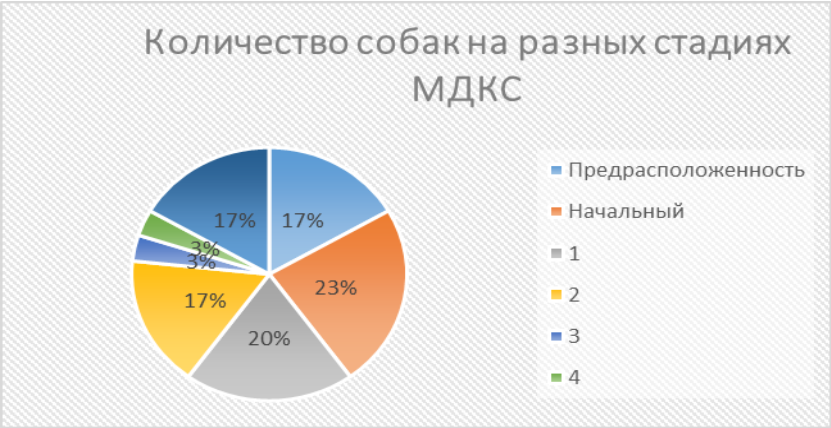

Рисунок 2

Установили, что собаки получавшие разную физическую нагрузку, не существенно отличаются по изменению стадий МДКС.

Пациенты с МДКС на разной стадии болезни имели различные симптомы лево- и правосторонней сердечной недостаточности: одышка (26%), кашель (34%), утомляемость при физических нагрузках (19%), асцит (4 %). 100% собак с изменениями клапанного аппарата имели патологический шум (систолический, разной степени интенсивности) в области сердца.

Функциональный класс ХСН положительно коррелировал со стадией болезни (Таб. 1).

Таблица 1

Функциональный класс ХСН у собак на разных стадиях эндокардиоза

Стадия болезни	Функциональный класс ХСН				
	0	1	2	3	4
Предрасположенность	5	0	0	0	0
Начальные изменения	7	0	0	0	0
1	0	6	0	0	0
2	0	0	4	0	1
3	0	0	0	1	0
4	0	0	0	0	1

Эхокардиографические параметры соответствовали стадии болезни. У 17% собак, на стадии предрасположенности, имелись только изменения морфологии атриовентрикулярных клапанов, наличие регургитации, (Рис. 3, Рис. 4). У 23%, на начальной стадии, данные изменения приводили к регургитации и слабой дилатации предсердия - ЛП/Ао более 1,5. У 20% пациентов на первой стадии болезни зарегистрированы изменения структуры клапанов, регургитация, дилатация предсердия, КДР более 1,7. У 17% собак на второй стадии увеличение давления в предсердии приводило к появлению застойной сердечной недостаточности (ЛВ/ПВЛА более 1,2 – при поражении митрального клапана; колебание каудальной полой вены менее 50% при поражении трикуспидального). У 3% собак на Третьей стадии развивался синдром Эйзенгеймера, появлялись признаки легочной гипертензии (дилатация ЛА, регургитация на ТК более 3,5 м/с, регургитация на ЛА, гипертрофия правого желудочка). У 3 % собак на четвертой стадии болезни регистрировали выраженные изменения как левых, так и правых камер сердца.

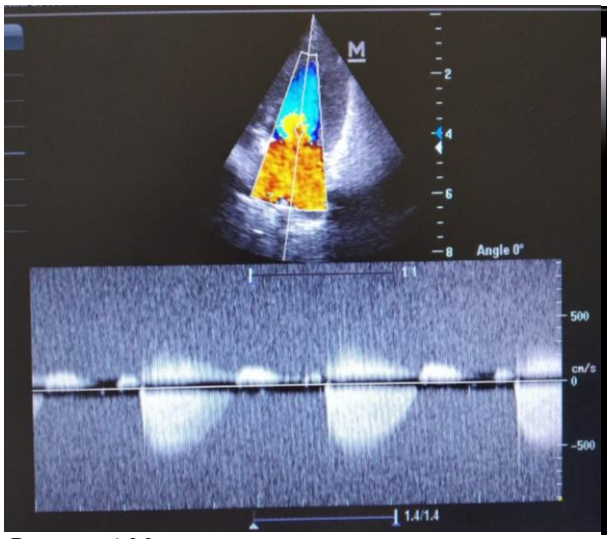

Рисунок 4 Митральная регургитация со скоростью 5 м/с. Форма близка к треугольной, что говорит о повышении давления в ЛП

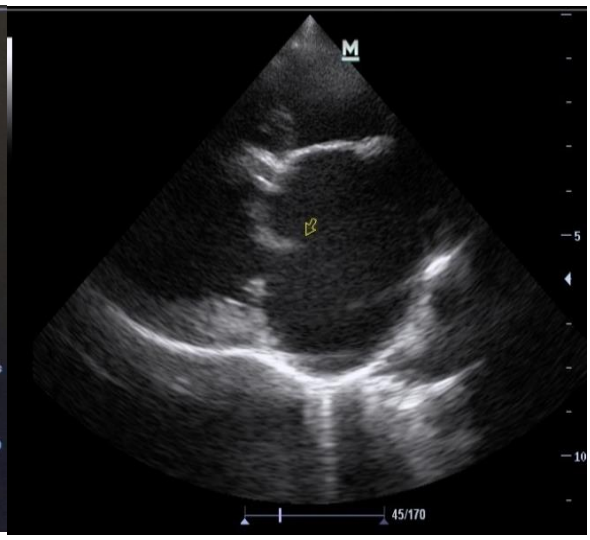

Рисунок 3 Уплотнение, деформация створок МК, дилатация ЛП

ЗАКЛЮЧЕНИЕ

Из приведенных данных следует, что клинические исследования имеют значения в постановке диагноза МДКС: особое внимание следует уделять аускультации.

МДКС является распространенной патологией сердца среди собак мелких пород, составляя 80%, в том числе чихуахуа (86%).

Причинами возникновения патологии являются генетические породные особенности. Условия содержания, кормления, физическая нагрузка собак изменяют не только метаболические характеристики, но и инициируют изменения структурных свойств клапанов сердца у животных старше 7 лет, преимущественно у кобелей.

У собак эхокардиографические изменения появляются уже на ранних стадиях патологии, что доказывает необходимость проведения эхокардиографии всем пациентам. Корректирующая терапия позволяет нивелировать патологию, а все изменения, происходящие в организме, требуют проведение комплекса вышеописанных исследований.

Список литературы

1. Мухин Н.А. Внутренние незаразные болезни животных / А.Н. Мухин, В.С. Моисеев, А.И. Мартынова // М.: Лань. - 2013. - 896 с.
2. Новости кинологической ассоциации / М. – 2016. – режим доступа: https://www.mskagency.ru/
3. Чепурных Е.Е. Врожденные пороки сердца/ Е.Е. Чепурных, Е.Г. Григорьев// Сибирский медицинский журнал (Иркутск), 2014, № 3.- С. 121 – 127
4. Detweiler DK, Patterson DF Prevalence and types of cardiovascular disease in dogs/ Detweiler DK, Patterson DF/ Pennsylvania. - National Heart Institute, 1965.- Sep 8;127(1):481-516.
5. Ware Wendy A. Cardiovascular Disease in Small Animal Medicine/Wendy A.Ware //London/ - Manson Publishing Ltd. - 2011.- 396 p.
6. Fox Philip R. Textbook of canine and feline cardiology: principles and clinical practice /Philip R. Fox , David Sisson, N. Sydney Moise// WB. Saunders Company-1999.- 955 p.