терапия, когда сначала эмпирически в начале назначается сильнодействующий антибиотик резерва с широким спектром антимикробной активности (карбапенемы), а уже после получения результатов микробиологического исследования отделяемого из ран возможен переход на антибактериальные препараты с более узким спектром антимикробной активности.

При контрольном микробиологическом исследовании на 4-е сутки после операции в контрольной группе А отсутствие возбудителей было выявлено у 12,5% пациентов, в контрольной группе Б – у 52%, в основной группе у 100% пациентов.

Через 1, 3, 6 и 12 месяцев после выписки из стационара больных осматривали или опрашивали по телефону. Ни в одном наблюдении больные не отмечали развития рецидива гнойного процесса. У всех больных, которым была проведена лазерная ФДТ, послеоперационные рубцы были эластичные, не спаянные с подлежащими тканями, безболезненные; мочеиспускание ни у кого не было нарушено. После традиционной операции по поводу гнойных заболеваний мошонки 7 из 40 (17,5%) пациентов отмечали образование грубых рубцов, которые причиняли неприятные и болевые ощущения.

Выводы Применение фотодинамической терапии в комплексном лечении больных гнойными заболеваниями мошонки является высокоэффективным методом, позволяющим сократить срок пребывания больного в стационаре и общий срок лечения пациентов на 26,8% за счет сокращения альтеративно-экссудативной фазы воспаления, ослабления микроциркуляторных расстройств, значительного ускорения очищения ран от гнойно-некротических масс, что способствует более раннему и активному формированию грануляционной ткани. Также к преимуществам данного метода следует отнести отсутствие развития резистентности микроорганизмов к ФДТ.

Литература

1. Алиев С. А., Алиев Э.С., Зейналов Б.М. Гангрена Фурнье в свете современных представлений // Хирургия. Журнал имени Н. И. Пирогова. 2014. № 4. С. 34-39.

2. Воротилов Ю.В. Хирургическое лечение гнойно-воспалительных заболеваний мошонки и яичка с использованием лазерного излучения // Автореф. дисс. канд. мед. наук. Москва. 2014. - 24 с.

3. Гостищев В.К. Общая хирургия: учебник. 4-е изд., перераб. и доп. – М. : ГЭОТАР-Медиа. 2009. – 459 с.

4. Елисеенко В.И., Дуванский В.А., Шин Е.Ф. Влияние фотодинамической терапии на репаративные процессы экспериментальных гнойных ран // Лазерная медицина.2016. Т.20, вып. 3. С. 56-67.

5. . Мустафаев Р.Д., Тихов Г.В./Оценка антибактериального эффекта фотодинамичес-кой терапии при экспериментальном перитоните. //Российский Биотерапевтический Журнал Материалы XIII Всероссийского научно-практической конференции с международным участием «Отечественные противоопухолевые препараты» памяти А.Ю. Барышникова (Москва,17-18 марта 2016 г.) Москва: -2016. -Т.15 №1.- С.72

6. Толстых П.И., Луцевич О.Э. Теоретические и практические аспекты фотодинамической терапии ран различного генеза. Пролегомены. – Москва:Медицина. 2012. - 247 с.

7. Alan J. Wein ; editors, Louis R. Kavoussi ... [et al.]. Campbell-Walsh Urology. – 10th ed. // Philadelphia, PA : Elsevier-Saunders, 2012. 3753 p.

8. Chilakamarthi U., Giribabu L. Photodynamic Therapy: Past, Present and Future // Chem Rec. 2017 Jan 2.121-123.

9. Hohenfellner M.; Santucci R.A.. Emergency in urology // Springer-Verlag Berlin. 2007. P. 647

10. Mallidi S., Anbil S., Bulin A.L. Beyond the Barriers of Light Penetration: Strategies, Perspectives and Possibilities for Photodynamic Therapy // Theranostics. 2016 Oct 23; 6(13):2458-2487.

АНТИБАКТЕРИАЛЬНЫЕ СВОЙСТВА ФДТ ПРИ ЭКСПЕРИМЕНТАЛЬНОМ ПЕРИТОНИТЕ

Мустафаев Р.Д.,
Ибрагимов Т.Р.,
Дербенев В.А,
Тихов Г.В
ФГБУ «ГНЦ лазерной медицины им О.К. Скобелкина ФМБА России», . г.Москва
НИИ Хирургии им. академика М. А. Топчибашева, Баку

РЕЗЮМЕ.

Цель работы. Изучить антибактериальные свойства ФДТ при экспериментальном перитоните.

Материалы и методы исследования. Проведены экспериментальные исследования на 74 лабораторных крыс-самцах (линии Вистар) с моделью острого бактериального перитонита .Для более удобного подсчета микроорганизмов в экссудате, развитие перитонита вызывали внутрибрюшинным введением монокультуры E.Coli (Штамм № 25922) в концентрации 10^8 микробных тел в 1 мл суспензии из рассчета 0,01 мл заражающей дозы на 1 г массы животного. Основные I и II группы состояли из 25 крыс в каждой, у которых санацию брюшной полости проводили в I основной методом ФДТ, В качестве фотосенсибилизатора нами применялся препарат «Фотодитазин» производное хлорина Е-6 (производства фирмы «Вета

Гранд», Россия) Для проведения ФДТ использовали лазер «АТКУС-2» с выходной мощностью от 1 - 2 Вт, длиной волны 670 нм. Во II основной группе санацию брюшины осуществляли расфокусированным лучом (λ=1,06 нм) CO_2-лазера (Ланцет-2, Тула, Россия) в водной среде – методом, исключающим термическое повреждение тканей . Контрольная группа состояла из 24 крыс, у которых санацию брюшной полости проводили 0,02% раствором хлоргексидина.

Результаты исследования. Анализ результатов данных клинического течения, летальности, лабораторных, микробиологических и морфологических методов исследования, свидетельствует о преимуществе санации брюшной полости, методом ФДТ по сравнению с традиционными методами санации при экспериментальном перитоните.

Ключевые слова: Распространенный перитонит, фотодинамическая терапия, Фотодитазин.

Введение.

Лечение острого распространенного перитонита до настоящего времени остаётся одной из актуальнейших проблем абдоминальной хирургии, что подтверждается высокими цифрами летальности, составляющим по данным разных авторов от 18 до 60%. (1, 5, 7, 9,). Одним из составных и наиболее важных элементов комплексного лечения распространенного перитонита является устранение причины развития перитонита и эффективная санация брюшной полости. К настоящему времени предложено множество различных методов обработки брюшины, основанных на использовании ультразвуковых технологий, гидропрессивных обработок, лазерного облучения, озонотерапии, электроимпульсного воздействия и др. Вышеуказанные методы, безусловно, значительно повысили эффективность лечения рассматриваемой патологии.

Широкое развитие фотодинамической терапии (ФДТ) и успешное внедрение методики в клиническую практику лечения доброкачественных и злокачественных новообразований, воспалительных процессов разной локализации (6, 8, 10, 11, 12) и обнаруженное бактерицидного действие ФДТ (3, 4), позволяет, с нашей точки зрения, осуществить попытку изучения возможности применить метод ФДТ для лечения распространенного перитонита в эксперименте.

Цель работы.

Изучить антибактериальные свойства ФДТ при экспериментальном перитоните.

Материалы и методы исследования.

В работе использованы 74 крыс-самцов линии Вистар, массой тела 200-250 гр. Отдельным этапом нашей работы было изучение антибактериальных свойств ФДТ при перитоните, при котором существенное значение имеет определение числа КОЕ микроорганизмов в послеоперационном периоде.

Для более удобного подсчета микроорганизмов в экссудате, развитие перитонита вызывали внутрибрюшным введением монокультуры E.Coli (Штамм № 25922) в концентрации 10^8 микробных тел в 1 мл суспензии из рассчета 0,01 мл заражающей дозы на 1 г массы животного. Животных выводили из эксперимента передозировкой общего анестетика (тиопентала-натрия) через 24 ч, 72 ч, 5 и 7 сут. после оперативного вмешательства для оценки результатов.

Основные I и II группы состояли из 25 крыс в каждой, у которых санацию брюшной полости проводили в I основной методом ФДТ, во II основной – воздействием излучения CO_2-лазера. Контрольная группа состояла из 24 крыс, у которых санацию брюшной полости проводили 0,02% раствором хлоргексидина.

180 мин до операции в опытных группах животным внутривенно вводили фотосенсибилизатор в дозе 0,8 мг/кг, В качестве фотосенсибилизатора нами применялся препарат «Фотодитазин» производное хлорина Е-6 (производства фирмы «Вета Гранд», Россия). В качестве источника света для проведения ФДТ был использован лазер «АТКУС-2» (Санкт-Петербург, Россия) с выходной мощностью от 1 до 2 Вт, длиной волны 670 нм, в непрерывном режиме красного оптического диапазона . При проведении лазерного облучения применяли плотность энергии от 20 до 25 Дж/см^2 и экспозицию, при мощности 2 Вт/ см^2 – 10-12 с

Во II основной группе санацию брюшины осуществляли расфокусированным лучом (λ=1,06 нм) CO_2-лазера (Ланцет-2, Тула, Россия) в водной среде – методом, исключающим термическое повреждение тканей

Результаты исследования.

До проведения операционной санации, значение рассматриваемого показателя у крыс составляло 10^7-10^8 микробных тел в 1 мл экссудата, т.е. отражало состояние выраженной обсемененности брюшной полости при экспериментальном гнойном перитоните .

Через сутки после санации брюшины методом ФДТ (основная I группа) у выведенных из эксперимента животных число микробных тел значительно снижалось и составляло 10^2 в 1 мл экссудата ($p<0,05$), а через 3-е суток после операции, микрофлоры в брюшной полости мы не обнаруживали. Такую же достоверную ($p<0,05$), но в меньшей в сравнение с основной I группой степени тенденцию, мы отмечали у крыс основной группы II.

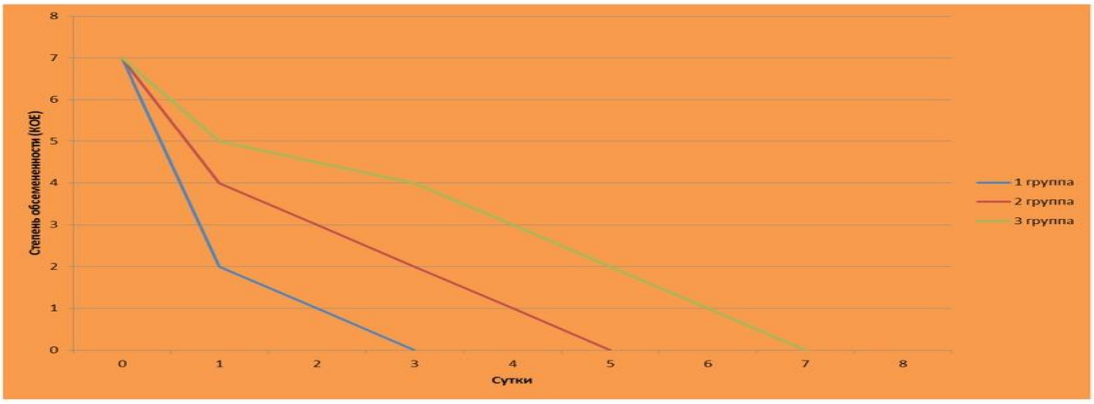

Рис. 1. Степень обсемененности (КОЕ) брюшины при трех методах лечения экспериментального калового перитонита у крыс

В контрольной III группе животных с острым распространенным перитонитом, при операционной санации брюшины 0,02% р-ром хлоргексидина, концентрация микробных тел кишечной палочки в 1 мл экссудата составила: через 24 ч после операции – 10^4; через 72 ч – 10^3; через 5 суток – 10^2 микробных тел в 1 мл экссудата ($p<0,05$). Как и в других обследованных группах, к 7 суткам после операции, санации брюшной полости и интенсивной терапии брюшная полость у крыс контрольной группы достоверно ($p<0,05$) становилась стерильной.

Полученные данные свидетельствуют о более выраженном бактерицидном эффекте ФДТ по сравнению с традиционными методами санации.

Заключение. Таким образом, при проведении клинических и лабораторных исследований нами в трех указанных группах животных были получены различные результаты. Прежде всего, было отмечено, что при операционной санации брюшной полости методом ФДТ у крыс в более короткие сроки восстанавливались уровни ряда важных изученных биохимических показателей. Достоверно более выраженными ($p<0,05$) были признаки купирования и синдрома эндогенной интоксикации у крыс, которым проводили ФДТ и CO_2-лазерную санацию брюшной полости в сравнении с контрольной группой животных, когда санацию производили промыванием 0,02% раствором хлоргексидина.

Список литературы:

1. Гостищев В.К., Сажин В.П., Авдовенко А.Л. Перитонит /М.: “Геотар-мед”, 2002. – 238 с.

2. Лазаренко А.В., Липатов В.А., Блинков Ю.Ю., Скориков Д.В., «Экспериментальная модель распространенного калового перитонита» Курский научно-практический вестник «Человек и его здоровье», 2008, № 4 С.128-132

3. Лихачева Е.В., Алексеев Ю.В., Гейниц А.В. «Применение фотосенсибилизаторов (производных тетрапирролов хлоринового ряда) в сочетании со световыми источниками в спектре их поглощения при амбулаторном лечении ряда ЛОР заболеваний» Мат. симп. «Лазерные технологии в отоларингологии».-Тула.-2007.-С.56-57

4. Карандашов В.И., Петухов Е.Б. Зродников В.С. Квантовая терапия. -М.: Медицина, 2004. - 336с

5. Мустафаев Р.Д. .Топчиашвили З.А..Тихов Г,В,.Кизевадзе Р.И, и соавтЭффективность применения CO_2- лазера при экспериментальном перитоните Лазерная медицина» Том 13,Вып 4,М.,2009- С.49-53

6. Мустафаев Р.Д., Тихов Г.В., Смольников П.В / ВЛОК в послеоперационном лечение перитонита./Лазерная медицина. Москва: -2016 .-Т.20 №4.-С.

7. Мустафаев Р.Д., Тихов Г.В./Оценка антибактериального эффекта фотодинамической терапии при экспериментальном перитоните. //Российский Биотерапевтический Журнал Материалы XIII Всероссийского научно-практической конференции с международным участием «Отечественные противоопухолевые препараты» памяти А.Ю. Барышникова (Москва,17-18 марта 2016 г.) Москва: -2016. -Т.15 №1.- С.72

8. Странадко Е.Ф., Толстых П.И., Корабоев У.М. «Фотодинамическая терапия при гнойных заболеваниях мягких тканей» Хирургия. - 2000. - № 9. - С. 67-70.

9. Федоров В.Д., Гостищев В.К. «Современные представления о классификации перитонита в системах оценки тяжести состояния больных» Хирургия. - 2000. - № 4. - С. 58-63.

10. Цыб А.Ф., М.А. Каплан М.А, Попучиев Ю.С., Романенко Ю.С., «Фотодинамическая терапия» Москва, МИА .- 2009г. -192 с.

11. Шаповалова Н.В., Глухов А.А. Анестезиология и реаниматология. «Комплексная программа детоксикационных мероприятий при терминальном перитоните с использованием озона и

гидропрессивных технологий». Анестезиология и реаниматология. - 1998. - № 6. - С. 56-58.

12. Dougherty T.J., Gomer C., Henderson B., Jori G., Kessel D. et al. Photodynamic therapy [Review] // J. Natl. Cancer Inst. 1998. Vol. 90. № 12. P. 889—905.

13. Henderson B.W., Dougherty T.J. How does photodynamic therapy work? // Photochem. Photobiol. 1992. Vol. 55. № 1. P. 45—57.

14. Muschter R. Photodynamic therapy: a new approach to prostate cancer // Curr. Urol. Rep. 2003. Vol. 4. № 22. P. 1—8.

КОМПЛЕКСНЫЙ ПОДХОД К ОРТОПЕДИЧЕСКОМУ ЛЕЧЕНИЮ ПАРОДОНТОЛОГИЧЕСКОГО БОЛЬНОГО. КЛИНИЧЕСКОЕ НАБЛЮДЕНИЕ.

DOI: 10.31618/ESU.2413-9335.2019.4.62.112

Петрикас И.В.
к.м.н., доцент кафедры ортопедической стоматологии ГБОУ ВПО Тверской ГМУ, г. Тверь,
Диментенко С.Е.
врач терапевтического отделения ГБОУ ВПО Тверской ГМУ, г. Тверь,
Савосина А. В.
студентка стоматологического факультета ГБОУ ВПО Тверской ГМУ, г. Тверь

АННОТАЦИЯ.

В данном исследовании представлены отдаленные результаты комплексного лечения и протезирования пациентки с пародонтитом тяжелой степени тяжести. Результаты объективно подтверждены инструментальными методами (Florida Probe). Сделаны следующие выводы: в результате комплексного подхода к лечению пациентки с заболеванием пародонта: лоскутных операций, рационального протезирования, соблюдения пациенткой рекомендаций по уходу за полостью рта, мы получили удовлетворительный отдаленный результат через 9 лет.

ANNOTATION.

There are remote results of prosthodontics and complex treatment of the generalized severe chronic periodontitis patient in this research. The results are objectively confirmed with instrumental methods (Florida Probe). Conclusions: we have got satisfactory remote results after 9 years because of complex approach to treatment of a periodontitis patient that includes flap operations, rational prosthodontics treatment, patient's compliance with the recommendations for oral care.

Ключевые слова: пародонтит, Florida Probe, лоскутные операции, комплексное лечение.

Key words: periodontitis, Florida Probe, flap operations, complex treatment.

Постановка проблемы.

Пародонтология представляет собой обязательный фундамент любого лечения, без которого достижение долговременного результата невозможно. Кроме того, сегодня уже совершенно очевидно, что отсутствие воспаления пародонта имеет большое значение не только для сохранения зубов, но и с точки зрения сохранения здоровья всего организма в целом [Hanssler F. 2015г, Шахбазов 2009г.].

Анализ последних исследований и публикаций.

Любое пародонтологическое лечение должно быть спланировано и обосновано, особенно если пациенту необходимо протезирование. Многие современные зарубежные и отечественные исследователи говорят о том, что залог успеха лечения пародонтологического пациента заключается в комплексном, рациональном подходе специалистов-стоматологов, эндокринологов, диетологов и т.д. [Путинцев С. Б. 2009г., Белоусов Н.Н. 2009г., Маскурова Ю.В. 2018г.]. Лоскутные операции при пародонтите способствуют стабилизации пародонта, ликвидации пародонтальных карманов, уменьшению атрофии костной ткани, снижению подвижности зубов [Антидзе М.К. 2013г., Ю.М. Максимовский с соавт., 2013г., Mdala I. 2014г].

Выделение ранее нерешенных частей общей проблемы.

1. Провести оптимальное комплексное лечение пациентки в данной клинической ситуации,
2. Получить отдаленные результаты лечения через 9 лет.

Цель работы: оценить отдаленные результаты комплексного лечения ортопедической пациентки с заболеванием пародонта.

Изложение основного материала.

Пациентка С., 46 лет обратилась в клинику ортопедической стоматологии г. Твери с жалобами на нарушение функции жевания в связи с потерей зубов и их подвижностью.

Из анамнеза выявлено, что посещала пародонтолога 2 раза в год в течение 4 последних лет, где проводилась противовоспалительная терапия, снятие зубных отложений, профессиональная чистка зубов. После потери зуба 1.6 в результате осложнений кариеса, обратилась к ортопеду стоматологу для протезирования. Ранее была протезирована мостовидными протезами на нижнюю челюсть с опорами а зубы 3.7, 3.4, 4.5, 4.7.

Обследование полости рта.

Слизистая оболочка темно-розового цвета. Прикус дистальный. В области зубов 1.7, 1.3, 1.2, 1.1, 2.1, 2.2, 2.3, 2.4, 2.5, 3.3, 3.1,4.1, 4.2, 4.1 десна отечна, кровоточит. Зубы 2.1, 2.2, 3.1, 4.1 - имеют подвижность 1 степени.

Исследование Florida Probe (рис. 1).