ОРГАНИЗОВАННЫЙ СКРИНИНГ РАКА ШЕЙКИ МАТКИ ВИЗУАЛЬНЫМ МЕТОДОМ VIA/VILI В ПИЛОТНЫХ РАЙОНАХ РЕСПУБЛИКИ ТАДЖИКИСТАН

Умарзода Саида Гайрат
доктор медицинских наук, доцент, ведущий научный сотрудник
Государственное учреждение «Республиканский онкологический научный центр»
Министерства здравоохранения и социальной защиты населения Республики Таджикистан
Таджикский государственный медицинский университет имени Абуали ибни Сино,
кафедра онкологии , г. Душанбе
Ахмедова Заррина Баходуровна
кандидат медицинских наук, учёный секретарь,
врач-хирург отделения опухолей репродуктивной системы женщин
Государственное учреждение «Республиканский онкологический научный центр»
Министерства здравоохранения и социальной защиты населения
Республики Таджикистан, г. Душанбе
Джурабекова Камила Мирзоевна
кандидат медицинских наук, руководитель хирургического отдела
врач-хирург отделения опухолей репродуктивной системы женщин
Государственное учреждение «Республиканский онкологический
научный центр» Министерства здравоохранения и социальной защиты населения
Республики Таджикистан, г. Душанбе

АННОТАЦИЯ.

В статье приводятся результаты организованного скрининга рака шейки матки в двух пилотных районах Республики Таджикистан с использованием визуального метода VIA/VILI. Проведен анализ эффективности данного метода для системы здравоохранения с ограниченными ресурсами. Показана его эффективность и доступность для стран с ограниченными ресурсами с целью снижения показателей заболеваемости раком шейки матки путем выявления предраковых состояний шейки матки и рака шейки матки на ранних стадиях.

ABSTRACT.

In article results of organized screening of cervical cancer are given in two pilot regions of the Republic of Tajikistan with use of the visual VIA/VILI method. The analysis of efficiency of this method for a health care system with limited resources is carried out. Its efficiency and availability to the countries with limited resources for the purpose of decrease in indicators of cervical cancer by detection of precancerous diseases of a cervix and detection of cervical cancer at early stages is shown.

Ключевые слова: организованный скрининг, рак шейки матки, визуальный метод VIA/VILI.

Keywords: organized screening, cervical cancer, visual VIA/VILI method.

Введение. Рак шейки матки занимает седьмое место в числе наиболее распространенных видов онкологических заболеваний среди женщин Европейского региона ВОЗ, доля которого в структуре общей онкологической заболеваемости составляет около 3,8%. По данным ВОЗ в 2012 году в мире было зарегистрировано 530 000 новых случаев заболевания рака шейки матки (РШМ), и этот рак является причиной 7,5% всех случаев смерти женщин от злокачественных новообразований. Средний возраст заболевших варьирует от 45 до 48 лет. По оценкам, более чем из 270 000 ежегодных случаев смерти от РШМ 85% происходят в наименее развитых странах [2, 278 с.].

В Республике Таджикистан в 2015 году рак органов репродуктивной системы женщин в общей структуре составляет 40,2 на 100 тыс. женского населения. В сравнении с 2005 годом интенсивный показатель был равен 28,7 на 100 тыс. женского населения, что доказывает безусловный рост злокачественных новообразований. В период с 2010 по 2015 гг. для женщин рак молочной железы и рак шейки матки стабильно занимали лидирующие позиции с тенденцией к росту заболеваемости. К 2020 году прогнозируется увеличение показателей заболеваемости РШМ в Республике Таджикистан [1, С. 199-208, 5, С. 24-27].

Это делает РШМ одной из самых серьезных угроз для жизни женщин и требует разработки и внедрения мероприятий по ранней диагностике и профилактике РШМ.

Внедрение цитологического метода скрининга (Пап-тест) в США, Европе и Австралии за последние 40-50 лет позволило снизить заболеваемость РШМ на 80-90%. Цель такого скрининга – диагностировать болезнь в ранней стадии и вылечить пациентку еще в период предракового состояния. [3, С. 66-73, 4, 192 с.].

Цитологический метод, довольно давно зарекомендовал себя и предлагается ВОЗ для широкого применения в скрининговых программах (если позволяют финансовые ресурсы страны), что с переменным успехом реализуется во многих странах мира [3, С. 66-73, 6, P. 2649-2658].

В свою очередь, программа скрининга для обнаружения РШМ должна отвечать двум основным требованиям: быть эффективной и недорогой. Во многих развивающихся странах из-за ограниченного доступа к медицинской помощи скрининг РШМ или вообще не проводится, или охватывает

лишь небольшую долю от числа всех женщин, которым он нужен. ВОЗ рекомендует использовать для стран с ограниченными ресурсами менее затратные, но не менее эффективные виды скрининга – «визуальный скрининг» с применением растворов уксусной кислоты и раствора Люголя [2, 278 с.].

Опыт развитых стран показывает, что хорошо спланированные программы систематического скрининга с высоким охватом населения могут, статистически значимо, снизить число новых случаев заболевания РШМ и смертность от этого заболевания. Однако, в некоторых странах указанные программы не способствовали снижению показателей заболеваемости и смертности от РШМ, что было связано с рядом причин: отсутствие приоритета охраны сексуального и репродуктивного здоровья женщин и политической поддержки национальных проектов и соответствующих руководств; отсутствие осознания обществом того, что РШМ представляет собой реальную проблему здравоохранения; особенности менталитета, заблуждения и предрассудки, препятствующие обсуждению вопросов гинекологических заболеваний; недостаток ресурсов [2, 278 с.].

Таким образом, внедрение скрининговой программы, рекомендуемой ВОЗ, с учётом ограниченных ресурсов нашего региона, может способствовать раннему выявлению, лечению предраковых заболеваний шейки матки и предотвращению большинства случаев заболевания РШМ.

Цель исследования. Оценить предварительные результаты организованного скрининга РШМ в пилотных районах Республики Таджикистан (Кушониён, Бободжон Гафуров).

Материал и методы исследования. Условиями проведения организованного скрининга является охват более 80% целевой группы женщин, обучение медицинского персонала и эффективное внедрение полученных ими навыков для оценки результатов. При проведении настоящего скрининга в целевую группу были включены женщины в возрасте 30-50 лет, проживающие в районах Кушониён (Хатлонская область) и Бободжон Гафуров (Согдийская область). Данной категории женщин были применены методы «визуального скрининга» - осмотр шейки матки после обработки 3% раствором уксусной кислоты и Люголя.

Результаты исследования и их обсуждение. Организационные мероприятия включали следующие этапы: определение сроков – сентябрь 2016 – сентябрь 2017 года; анализ ситуации и определение пилотных районов – районы Кушониён и Б.Гафуров; выделение средств (UNFPA and funding of Tokyo FM (Hellosmile) (donor)); обучение персонала – 150 работников первичного звена здравоохранения, 10 акушер-гинекологов, 2 патологоанатома; непосредственное проведение организованного скрининга с применением протокола VIA/VILI, протокола кольпоскопии, приглашения, информированного согласия, наглядных пособий VIA/VILI – июль-август 2017; мониторинг и менторинг национального тренера в пилотных районах – август 2017; подведение итогов (рис. 1,2).

Рисунок 1. 2. Заседания посвященные анализу ситуации и определение пилотных районов; непосредственное проведение организованного скрининга в пилотных районах

Распределение женщин входящих в целевую группу по районам представлено в таблице 1. Всего в скрининге было задействовано по 1 областному центру репродуктивного здоровья в обоих районах, 23 сельских центров здоровья в Кушониене и 32 – в Б. Гафурове, 43 дома здоровья в Кушониене, 48 – в Б. Гафурове.

Таблица 1. Распределение женщин целевой группы по районам

	Наименование	Район Кушониен (человек)	Район Б.Гафуров (человек)
1	Общее количество населения	228143	362154
2	Количество женщин репродуктивного возраста	58192	94139
3	Количество женщин целевой группы (от 30 до 50 лет)	24700	38874

Визуальным скринингом охвачено 34657 (89%) женщин целевой группы в Б. Гафурове, и 13965 (56%) в районе Кушониен. Кольпоскопическое исследование женщинам с положительными или сомнительными пробами VIA/VILI было произведено в 1305 случаях в Б.Гафуровском районе, и в 415 случаях

в Бохтарском районе. Аномальных кольпоскопических картин с поражением легкой степени было выявлено в 75 случаях, поражение выраженной степени – в 38 случаях (рис. 4-8).

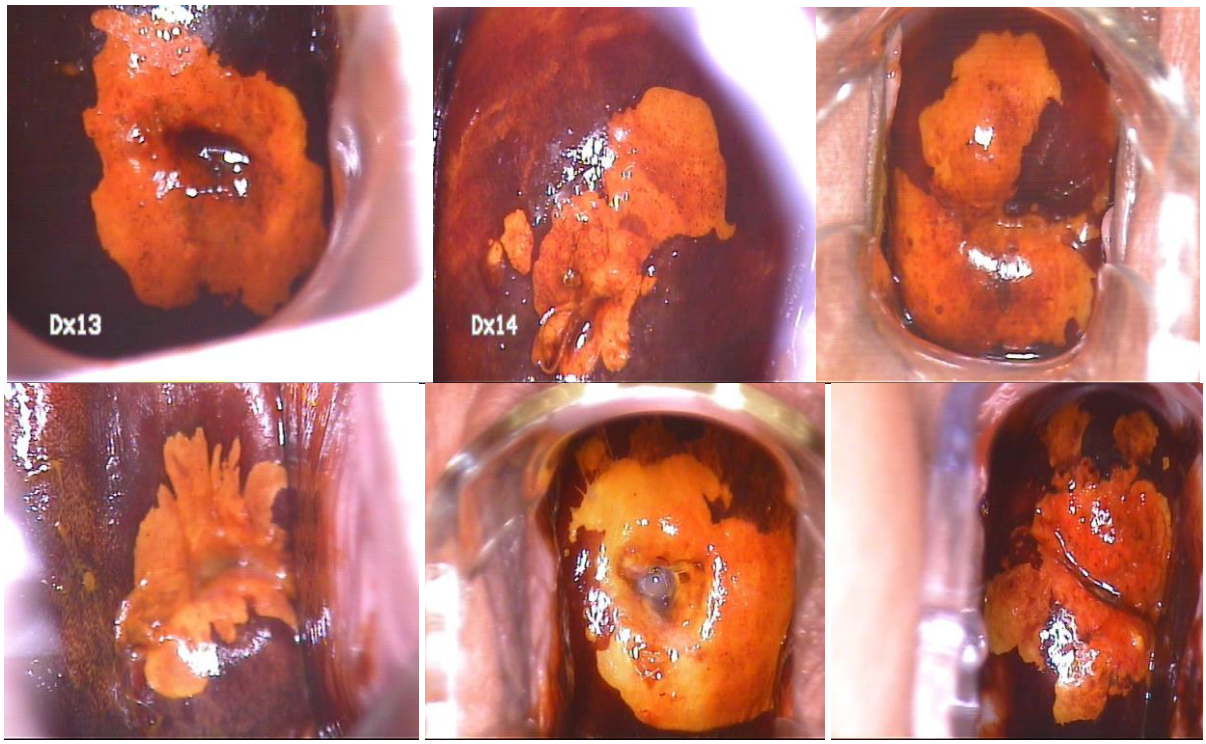

Рисунок 4-8. Визуальная картина предраковых заболеваний шейки матки после применения пробы с 3% раствором водного Люголя.

Биопсии шейки матки были подвергнуты 102 женщины в Б.Гафуровском районе, и 28 – в районе Кушониен. Результаты патоморфологического исследования биоптатов представлены в таблице 2.

Таблица 2. Выявленная патология шейки матки в результате патоморфологического исследования биоптата

Патоморфологическое заключение	Район Б.Гафуров	Район Кушониен
CIN I	24	7
CIN II	26	3
CIN III	3	-
Cancer in situ	2	-
Рак шейки матки (I-II стадии)	7	1
Гиперкератоз	21	2
Эндоцервикоз	19	15
Всего	102	

Также, в результате визуального скрининга выявлены различные доброкачественные состояния шейки матки, которые представлены в таблице 3.

Выявленная патология	Район Б.Гафуров	Район Кушониен
Полипы шейки матки	68	21
Кондиломы	8	1
Объемные образования влагалища и шейки матки	5	-
Эндометриоз шейки матки	8	-
Родившиеся миоматозные узлы	3	11
Всего	92	33

Женщины с верифицированным диагнозом «рак» были направлены в специализированные учреждения для получения соответствующего лечения.

В процессе проведения визуального скрининга возникли следующие препятствия:

- 1,8% женщин целевой группы по различным причинам отказались от участия в визуальном скрининге;
- женщины, чьи мужья находились на заработках в зарубежных странах не смогли участвовать в скрининге;

- недостаточное оснащения кабинетов гинекологическими креслами, кольпоскопами, электрохирургическими аппаратами, нехватка одноразовых гинекологических зеркал;
- отсутствие кольпоскопа и электрохирургического оборудования препятствовало соблюдению принципа «увидел–лечи», рекомендованного ВОЗ;
- нехватка врачей-цитологов и патоморфологов;
- более 6000 женщин мигрировали в зарубежные страны, в связи, с чем им не был произведен визуальный скрининг;
- занятость женщин в сельской работе препятствовала их обращению для прохождения визуального скрининга;
- большое количество ложноположительных результатов визуального скрининга требует повышения уровня навыков медперсонала среднего звена в оценке результатов проб VIA/VILI.

Выводы. Таким образом, предварительные результаты проведенного визуального скрининга в двух пилотных районах Республики Таджикистан, показали высокую его эффективность, доступность, а также выявили недостатки и препятствия в ходе его проведения. Необходимо отметить, что организованный визуальный скрининг рака шейки матки в пилотных районах проводился впервые в нашей республике, что может служить предпосылкой для организации скрининга рака шейки матки на республиканском уровне.

Список литературы:

1. Джурабекова К.М., Хусейнов З.Х., Ахмедова З.Б. Анализ динамики эпидемиологической ситуации по злокачественным новообразованиям в Республике Таджикистан / Международный научный журнал «Научные вести», №1(16). – 2019. С.199-208.
2. Комплексная борьба с раком шейки матки. Краткое практическое руководство. ВОЗ. 2008г. 278 стр.
3. Новик В.И. Скрининг рака шейки матки // Практическая онкология. – 2010. - №11(2). – С. 66-73.
4. Сухих Г.Т., Прилепская В.Н., Бебнева Т.Н. Профилактика рака шейки матки: Руководство для врачей. М.: МЕДпресс-информ, 2012. – 192 с.
5. Умарова С.Г., Зикиряходжаев А.Д., Каримова Ф.Н., Мирзоева Д.С. Эпидемиология злокачественных новообразований органов репродуктивной системы в Республике Таджикистан / Опухоли женской репродуктивной системы, №1. 2012. С. 24-27.
6. Antalla A., Karsab L. von, Aasmaac A. et al. Cervical cancer screening policies and coverage in Europe // Eur. J. Cancer. – 2009. – Vol. 45. – P. 2649-2658.

ИЗУЧЕНИЕ КЛИНИКО-МОРФОЛОГИЧЕСКИХ ОСОБЕННОСТЕЙ РАКА МОЧЕВОГО ПУЗЫРЯ

Кулеш Павел Андреевич,
Багаева Александра Александровна
Пермский государственный медицинский университет им. академика Е. А. Вагнера Минздрава России, город Пермь

АННОТАЦИЯ.

Статья посвящена изучению клинико-морфологических особенностей рака мочевого пузыря на базе одного из урологических отделений г. Пермь. Полученные данные по половозрастному распределению и ведущим симптомам соответствуют литературным данным. Внимания заслуживает крайне большой процент неинформативных биоптатов мочевого пузыря. В связи с этим выявлена необходимость совершенствовать методику диагностической биопсии.

ABSTRACT.

Article is devoted to studying of clinical and morphological features of bladder cancer on the basis one of urological department Perm. Data on gender and age distribution and main symptoms correspond to literary data. Important is the large number of not informative bioptat of a bladder. Consequently it is necessary to improve a technique of a diagnostic biopsy.

Ключевые слова: рак мочевого пузыря, урология, онкология
Keywords: bladder cancer, urology, oncology

Опухоли мочевого пузыря являются актуальной проблемой современной медицины, в частности урологии и онкологии. По данным федеральной службы государственной статистики в России в 2017 году было выявлено 16,5 тыс. человек с диагнозом злокачественное новообразование мочевого пузыря, установленным впервые в жизни. Среди них 12,7 тыс. составляют мужчины, а 3,8 тыс. – женщины. Первичная заболеваемость злокачественными новообразованиями мочевого пузыря в России на 2017 г. составила 11,2 на 100000 населения, при этом среди мужчин первичная заболеваемость составила 18,6 на 100000 населения, а среди женщин 4,9 на 100000. Таким образом, встречаемость злокачественных новообразований мочевого пузыря среди мужчин более чем в 3 раза выше, чем среди женщин.

Насколько велико многообразие опухолей и опухолеподобных поражений мочевого пузыря можно представить, обратившись к гистологической классификации, принятой Всемирной Организацией Здравоохранения (ВОЗ) в 1973 г. По